

اثرات هیستوپاتولوژیکی تجویز خوراکی عصاره‌ی هیدرو الکلی سیاه‌دانه در دستگاه گوارش موش صحرائی

محمد بابائی^۱، قاسم اکبری^۲، امیرعلی شهبازفر^۳

چکیده

زمینه و هدف: سیاه‌دانه با اثرات ضدالتهابی و ضد میکروبی از جمله گیاهان دارویی پرمصرف می‌باشد که به دلیل عوارض زیاد داروهای شیمیایی به عنوان درمان جایگزین یا کمکی استفاده می‌شود. هدف از این مطالعه، ارزیابی اثرات ترمیمی و حفاظتی سیاه‌دانه از دیدگاه پاتولوژیکی در دستگاه گوارش موش صحرائی بود.

روش بررسی: در این مطالعه ۳۰ سر موش صحرائی نر نژاد ویستار به طور تصادفی به ۳ گروه تقسیم شدند. گروه آزمایشی اول ۴۰۰ mg/kg و گروه آزمایشی دوم ۸۰۰ mg/kg عصاره‌ی سیاه‌دانه و گروه کنترل سرم فیزیولوژی به صورت خوراکی و روزانه تا ۲ ماه دریافت کردند. نمونه‌های دوازدهه، ژژنوم و ایلئوم پس از ثبوت توسط فرمالین ۱۰٪ نمکی، مراحل پاساژ و قالب‌گیری را طی کرده و برش‌های ۵ میکرونی از آنها تهیه شده و توسط رنگ آمیزی هماتوکسیلین ائوزین رنگ آمیزی شدند. در نهایت با میکروسکوپ نوری برای تعیین خصوصیات بافت‌شناسی بررسی شده و طول پرزهای روده کوچک در ناحیه ابتدای دوازدهه، ژژنوم، ایلئوم، عرض پرزها و درصد سلول‌های گابلت از کل سلول‌های پوششی روده در نواحی مذکور بررسی گردید و نتایج با نرم افزار SPSS آنالیز شد.

یافته‌ها: نتایج نشان داد که سیاه‌دانه باعث افزایش طول پرزها در دوازدهه، ژژنوم و ایلئوم به صورت معنی‌دار بود. همچنین عرض پرزها و درصد سلول‌های گابلت افزایش داشت.

نتیجه‌گیری: با توجه به نتایج به‌دست آمده می‌توان چنین نتیجه گرفت که سیاه‌دانه با افزایش طول پرزها باعث افزایش جذب مواد غذایی شده و اثرات محافظتی دارد.

واژه‌های کلیدی: سیاه‌دانه، روده، پرز، موش صحرائی

دریافت مقاله : اسفند ۱۳۹۸
پذیرش مقاله : شهریور ۱۳۹۹

* نویسنده مسئول :
محمد بابائی؛

دانشکده پیرادامپزشکی، دانشگاه بوعلی سینا

Email :
mohammad.babaei@basu.ac.ir

۱ استادیار گروه علوم درمانگاهی، دانشکده پیرادامپزشکی، دانشگاه بوعلی سینا، همدان، ایران

۲ دانشیار گروه علوم پایه، دانشکده دامپزشکی، دانشگاه تبریز، تبریز، ایران

۳ دانشیار گروه پاتوبیولوژی، دانشکده دامپزشکی، دانشگاه تبریز، تبریز، ایران

مقدمه

به دلیل نگرانی روز افزون در مورد عوارض داروهای شیمیایی و بی‌فایده بودن تعدادی از آنها در مصرف طولانی‌مدت، استفاده از ترکیبات طبیعی به صورت مکمل، درمان یا جایگزین بیشتر مورد توجه قرار گرفته است. علاقه به داروهای گیاهی باعث افزایش رشد و مصرف آنها شده است. به خاطر عوارض جانبی داروهای معمول استفاده از فراورده‌های گیاهی و طبیعی به عنوان درمان سنتی تعداد زیادی از بیماری‌ها در چند دهه اخیر بیشتر شده است (۳-۱). گیاهان دارویی به عنوان انتخاب سالم‌تر در بعضی موارد یا حتی تنها ماده مؤثر معرفی شده‌اند. مردم در فرهنگ‌ها و مکان‌های متفاوت گیاهان مشابهی را برای اثر بر بیماری‌های شبیه به هم می‌شناسند. مانند اثر ضدسرطان، آنتی‌اکسیدان، ضد میکروب، ضد التهاب و اثرات تعدیل‌کننده سیستم ایمنی (۵ و ۱۰). همچنین ثابت شده است که عصاره‌های به دست آمده از گیاهان و ادویه‌های مختلف و ترکیباتی نظیر نوکلئوتید که نقش محرک رشد را ایفا می‌کنند، از طریق اعمال اثرات آنتی‌باکتریایی بر میکروفلور روده و همچنین تحریک ترشح آنزیم‌های هاضمه باعث افزایش میزان هضم و جذب پروتئین‌ها، چربی‌ها و کربوهیدرات‌ها در جهت تحریک رشد می‌شود (۷ و ۶).

سیاه‌دانه (*Nigella sativa* L.) به عنوان یکی از گیاهان دارویی، یک گیاه دو لپه‌ای از خانواده‌ی آلاله (*Ranunculaceae*) بوده و به صورت طبیعی در نقاط مختلف ایران می‌روید (۱). از ویژگی‌های این گیاه، اثرات ضد التهابی (۹ و ۸)، ضد دردی (۱۱ و ۱۰)، ضد انگلی (۱۴-۱۲)، ضد میکروبی (۱۶ و ۱۵)، ضد توموری (۱۷) کاهش چربی خون (۲۰-۱۸) و تقویت‌کننده سیستم ایمنی (۲۲ و ۲۱) است. دانه‌ی آن حداقل حاوی ۴ نوع آلکالوئید به نام‌های تیموکینون، دی‌تیموکینون، تیمول و تیمویدروکینون است. همچنین دارای مواد تغذیه‌ای مثل کربوهیدرات‌ها، چربی‌ها، ویتامین‌ها، مواد معدنی مثل کلسیم، آهن، پتاسیم و پروتئین‌ها از جمله ۸ نوع اسید آمینه ضروری بدن می‌باشد (۲۳). ماده‌ی مؤثر اصلی سیاه‌دانه تیموکینون است که اثرات حفاظتی آن در آسیب حاد معدی ناشی از اتانول در موش صحرایی نشان داده شده است؛ به طوری که در مطالعه‌ی انجام شده

مشخص گردید که تجویز خوراکی روغن سیاه‌دانه در زخم معده‌ی ایجاد شده در موش به واسطه‌ی مصرف اتانول باعث کاهش محتوای هیستامین، بهبود زخم و سطح گلوکوتایون شده و غلظت موسین را افزایش داد و اثرات حفاظتی سیاه‌دانه را نیز در آسیب ایسکمیک مخاط معده نشان داده‌اند (۲۴). تاکنون مطالعه‌ی جامعی که اثرات هیستوپاتولوژیک تجویز خوراکی عصاره سیاه‌دانه بر روی پرزهای روده را نشان دهد، انجام نشده است. در این مطالعه سعی شده است با تجویز روزانه‌ی عصاره‌ی سیاه‌دانه توسط لوله مری تغییرات طول پرزهای روده‌ها بررسی شود.

روش بررسی

در این مطالعه‌ی تجربی، ۳۰ سر موش صحرایی نر بالغ نژاد ویستار به وزن تقریبی ۲۵۰-۲۰۰ گرم از محل پرورش و نگهداری حیوانات آزمایشگاهی دانشکده دامپزشکی دانشگاه ارومیه تهیه گردید. حیوانات قبل از شروع مطالعه، به مدت دو هفته به شرایط محیطی عادت داده شدند و سپس در قفس‌های پلی‌کربناتی در گروه‌های جداگانه در دمای 25 ± 2 درجه سانتی‌گراد و رطوبت ۵۵-۴۵ درصد و شرایط استاندارد چرخه نوری ۱۲ ساعت روشنایی و ۱۲ ساعت تاریکی با دسترسی آزاد به آب و غذای فشرده‌ی مخصوص حیوانات آزمایشگاهی (شرکت خوراک دام پارس، تهران) در طول مطالعه نگهداری شدند. کلیه موارد اخلاقی کار با حیوانات آزمایشگاهی در طول انجام مطالعه بر اساس دستورالعمل‌های مصوب کمیته اخلاق دانشکده صورت پذیرفت و حیوانات به صورت تصادفی به سه گروه ده‌تایی شامل یک گروه کنترل و دو گروه آزمایش تقسیم شدند. گروه آزمایش اول عصاره‌ی سیاه‌دانه با دوز ۴۰۰ میلی‌گرم به‌ازای هر کیلوگرم وزن بدن (۲ سی‌سی) و گروه آزمایش دوم عصاره‌ی سیاه‌دانه با دوز ۸۰۰ میلی‌گرم به‌ازای هر کیلوگرم وزن بدن (۲ سی‌سی) و گروه کنترل ۲ سی‌سی سرم فیزیولوژی توسط گاوآژ به مدت ۲ ماه به صورت روزانه دریافت کردند.

به این منظور دانه‌ی گیاه سیاه‌دانه از فروشگاه‌های گیاهان دارویی (عطاری) شهرستان تبریز خریداری شد و توسط کارشناسان

آسان‌کشی با گاز CO₂، کالبدشکافی شده و از روده کوچک آنها در ناحیه دوازدهه، ژژنوم و ایلئوم نمونه‌برداری شد. با جدا کردن قطعات بافتی از آنها و طی مراحل آماده سازی بافت، نمونه‌ها در سبدهای مخصوص و در داخل محلول ثبوتی فرمالین ۱۰٪ نمکی با PH خنثی قرار داده شدند تا کاملاً ثابت شوند. نمونه‌ها طی مراحل آبیگری، شفاف کردن بافت و آغشتگی بافت به پارافین پاساژ داده شدند. در مرحله بعد، قالب گیری نمونه‌ها با پارافین، تهیه برش‌های ۵ میکرونی و چسباندن و رنگ آمیزی با همتاکسیلین ائوزین صورت پذیرفت، سپس با میکروسکوپ نوری برای تعیین خصوصیات بافت‌شناسی بررسی گردید. طول پرزهای روده کوچک در ناحیه ابتدای دوازدهه، ژژنوم و ایلئوم و قطر پرزها و درصد سلول‌های گابلت از کل سلول‌های پوششی روده در نواحی مذکور بررسی شد.

نتایج با استفاده از نرم افزار SPSS با هم مقایسه شدند. بعد از اطمینان از نرمال بودن داده‌ها، از تست ANOVA یک‌طرفه و Tukey استفاده گردید و داده‌ها با استفاده از آن تجزیه و تحلیل شدند و $p < 0.05$ معنی‌دار در نظر گرفته شد.

بخش هرباریوم جهاد کشاورزی شهرستان تبریز شناسایی گردید. به‌منظور جداسازی بهتر و مؤثرتر مواد فعال موجود در گیاه، دانه‌ی آن به وسیله آسیاب برقی به صورت پودر درآورده شد. برای تهیه عصاره هیدروالکلی، پودر گیاه در ۵۰۰ میلی‌لیتر اتانول ۸۰ درصد قرار گرفت و به منظور ممانعت از اثرات دمای محیط و اختلالات متأثر از آن، به مدت یک هفته داخل یخچال نگهداری شد. سپس، توسط قیف شیشه‌ای و کاغذ صافی صاف گردید و محلول حاصل در دستگاه روتاری، با دمای ۵۵ درجه سانتی‌گراد و با دور متوسط ۶۰ دور در دقیقه به منظور جداسازی حلال از عصاره قرار گرفت. پس از خروج حلال مایع غلیظ جامد به‌دست آمده داخل پلیت شیشه‌ای ریخته و به مدت ۴۸ ساعت زیر هود قرار داده شد. بعد از تغلیظ کامل عصاره، در پلیت‌ها به منظور جلوگیری از ورود هوا بسته شده و تا زمان مصرف در فریزر با دمای ۲۰- درجه سانتی‌گراد نگهداری گردید. از هر ۱۰۰ گرم پودر سیاه‌دانه ۳۲/۲ گرم عصاره‌ی سیاه‌دانه به رنگ قهوه‌ای تیره به‌دست آمد که در آب و با کمک توئین ۸۰، خوب حل شد.

۲۴ ساعت پس از پایان تیمار، موش‌های صحرایی بعد از

یافته‌ها

جدول ۱: اثر تجویز فوراکای عصاره‌ی سیاه‌دانه بر طول پرزهای روده در گروه‌های آزمایشی

گروه	دوازدهه (μm)	ژژنوم (μm)	ایلئوم (μm)
گروه کنترل	۲۴۳/۸۴±۸/۴۶	۱۶۶/۸۵±۶/۰۹	۱۰۰/۵۳±۷/۳۶
گروه ۴۰۰ mg/kg	۲۸۱/۵±۸/۴۳*	۱۹۰/۰۴±۷/۶۸*	۱۱۵/۲۵±۷/۷۶*
گروه ۸۰۰ mg/kg	۳۱۰/۳۴±۱۰/۱۷**	۱۹۸/۵۳±۷/۵۳*	۱۳۴/۷±۱۰/۲**

اطلاعات به صورت میانگین±خطای انحراف معیار نمایش داده شده است.

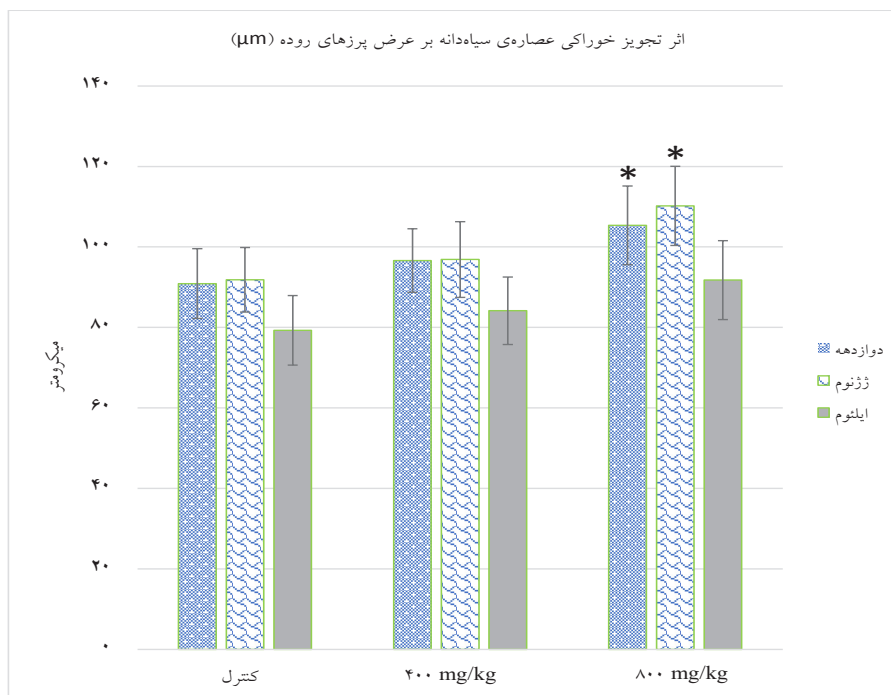
علامت ستاره(*) نشان‌دهنده‌ی معنی‌دار بودن در سطح $p < 0.05$ در مقایسه با گروه کنترل است.

علامت مربع(# نشان معنی‌دار بودن در سطح $p < 0.05$ در مقایسه با گروه ۴۰۰ mg/kg می باشد.

از تست ANOVA یک‌طرفه و Tukey برای مقایسه گروه‌ها استفاده شده است.

طول در گروه دوم با افزایش دوز سیاه‌دانه بیشتر شده و در سطح شاخص اطمینان ۹۵٪ این افزایش طول نسبت به گروه کنترل معنی‌دار بود ($p < 0.05$).

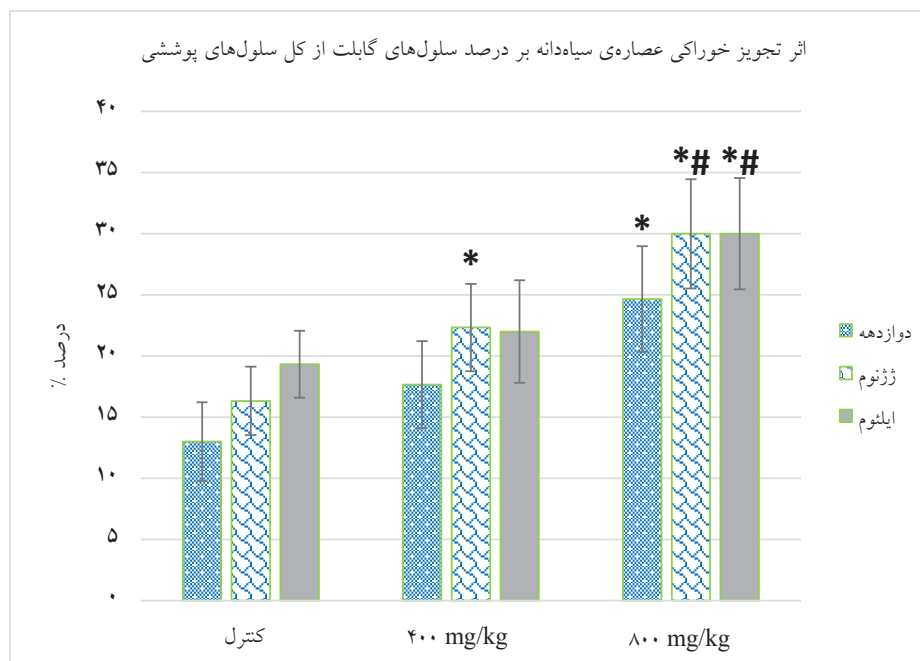
نتایج به‌دست آمده از بررسی طول پرزهای روده کوچک در جدول ۱ مشخص کرد که با مصرف عصاره‌ی سیاه‌دانه در هر دو گروه طول پرزهای روده کوچک افزایش یافته بود، که این افزایش



نمودار ۱: اثر تجویز فوراکی عصاره سیاه‌دانه بر عرض پرزهای روده در قاعده‌ی پرز در گروه‌های آزمایشی

اطلاعات به صورت میانگین \pm خطای انحراف معیار نمایش داده شده است. علامت ستاره (*) نشان‌دهنده معنی‌دار بودن در سطح $p < 0/05$ در مقایسه با گروه کنترل است. از تست ANOVA یک‌طرفه و Tukey برای مقایسه گروه‌ها استفاده شده است.

نتایج بررسی عرض پرزهای روده کوچک در گروه‌های مختلف (نمودار ۱) نشان داد که مصرف سیاه‌دانه عرض پرزهای روده‌ی کوچک را افزایش داد که این افزایش عرض از نظر آماری معنی‌دار و کاملاً وابسته به دوز بود ($p < 0/05$) (نمودار ۱).

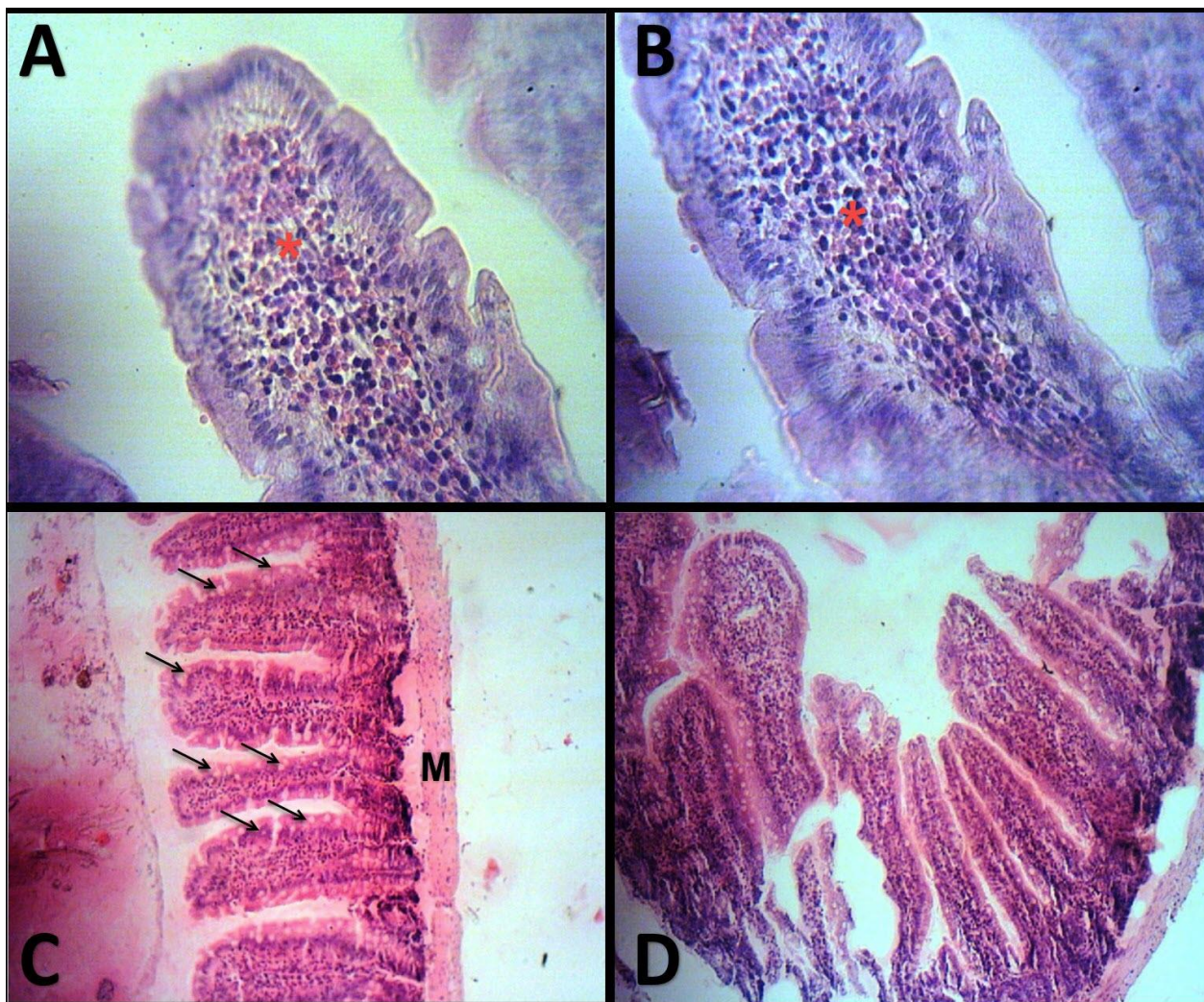


نمودار ۲: اثر تجویز فوراکی عصاره سیاه‌دانه بر درصد سلول‌های گابلت از کل سلول‌های پوششی در گروه‌های آزمایشی

اطلاعات به صورت میانگین \pm خطای انحراف معیار نمایش داده شده است. علامت ستاره (*) نشان‌دهنده معنی‌دار بودن در سطح $p < 0/05$ در مقایسه با گروه کنترل است. علامت مربع (#) نشان معنی‌دار بودن در سطح $p < 0/05$ در مقایسه با گروه ۴۰۰ mg/kg می‌باشد. از تست ANOVA یک‌طرفه و Tukey برای مقایسه گروه‌ها استفاده شده است.

در مشاهده‌ی میکروسکوپی مقاطع بافتی روده‌ی کوچک و بزرگ در گروه‌های مصرف‌کننده‌ی عصاره‌ی سیاه‌دانه پرخونی مشاهده گردید که این پرخونی هم وابسته به دوز بود و در گروه ۲ بیشتر مشاهده شد. تعداد سلول‌های آماسی در پارین مخاط در همه‌ی قسمت‌ها نسبتاً کم بود و مصرف سیاه‌دانه هم تغییری در تعداد آنها ایجاد نکرد (شکل ۱).

همچنین مقایسه‌ی میانگین درصد سلول‌های گابلت از کل سلول‌های پوششی روده کوچک و بزرگ در گروه‌های آزمایشی مختلف نشان داد که با مصرف عصاره‌ی سیاه‌دانه تعداد سلول‌های گابلت و درصد آنها از کل سلول‌های پوششی روده کوچک و بزرگ افزایش یافته بود که این افزایش از نظر آماری معنی‌دار بود ($p < 0/05$) (نمودار ۲).



شکل ۱: تصاویر A & B پرفونی مشخص (ستاره قرمز) در یک پرز روده را نشان می‌دهند (بزرگنمایی ۸۰۰ برابر)، تصویر C هایپرپلازی سلول‌های گابلت در پرزهای روده (پیکان مشکی) و ضمیم شدن لایه ماهیچه‌ای زیرمخاطی (M) را به نمو مشخصی نشان می‌دهد (بزرگنمایی ۲۰۰ برابر)، تصویر D ضمیم شدن و بلند شدن پرزهای روده را در گروه‌های آزمایشی نشان می‌دهد (بزرگنمایی ۲۰۰ برابر)

و عرض پرزهای روده کوچک و افزایش سلول‌های گابلت می‌شود. در تحقیقات نشان داده شده است که عصاره‌ی آبی سیاه‌دانه، ایندکس‌های زخم معده‌ی ایجاد شده با آسپرین را به میزان ۳۶ درصد کاهش می‌دهد (۲۵). مطالعه‌ی دیگر نشان داد که مصرف ۲ هفته‌ای روغن سیاه‌دانه با دوز $0/88 \text{ g/kg/day}$ میزان موسین و گلوکوتایون معده را افزایش داده و میزان هیستامین را کاهش می‌دهد و اثرات محافظتی در برابر الکل را بر مخاط معده نشان می‌دهد (۲۴). در این تحقیق نیز افزایش خون‌رسانی به روده‌ها و

بحث

در چند دهه اخیر استفاده از گیاهان دارویی با توجه به مزیت‌های متعدد از جمله خطرات زیست محیطی حداقل، عدم مقاومت دارویی، ارزان بودن، پایدار و در دسترس بودن، توجه زیادی را در سطح جهان به خود جلب نموده است.

در این تحقیق نشان داده شد که مصرف سیاه‌دانه باعث افزایش طول

عصاره سیاه‌دانه باشد. اثرات ضدالتهابی عصاره سیاه‌دانه توسط محققان دیگر هم نشان داده شده است.

علاوه بر این، دانه‌های سیاه‌دانه حاوی سایر مواد تشکیل‌دهنده، از جمله عناصر غذایی مانند کربوهیدرات‌ها، چربی‌ها (اسید لینولئیک و اسید اولئیک)، کلاس‌های فسفولیپید (فسفاتیدیل کولین، فسفاتیدیل اتانول آمین، و فسفاتیدیل سرین، فسفاتیدیل اینستول)، ویتامین‌ها (ب ۱، کاروتن، ب ۶، نیاسین و اسید فولیک)، عناصر معدنی (کلسیم، آهن، سلنیوم و پتاسیم) و پروتئین‌ها (هشت اسید آمینه از نه اسید آمینه ضروری). این مواد، عناصر اساسی رژیم غذایی هستند و در سلامت نقش مهمی دارند (۳۵ و ۳۴). بنابراین، اثرات تغذیه‌ای سیاه‌دانه ممکن است به افزایش عملکرد روده کمک کند. در این مطالعه نیز طول و عرض پرزهای روده افزایش یافته بود که می‌تواند در بهبود عملکرد روده نقش داشته باشد.

مطالعات نشان داده است که عصاره‌ی اتردیپترولی سیاه‌دانه حرکات خودبخودی روده خرگوش و خوکیچه را، از طریق بلوک کانال‌های کلسیمی، مهار می‌کند (۳۶). همچنین در مطالعه‌ای اثرات عصاره تام سیاه‌دانه بر ژرژنوم خرگوش و خوکیچه هندی بررسی شده است، که شلی عضلانی وابسته به دوز در ژرژنوم خرگوش مشاهده گردید (۳۷). در مطالعه‌ی حاضر تعداد سلول‌های آماسی در پارین مخاط نسبتاً کم بود. همچنین ارتفاع پرزهای روده باریک، در گروه‌های تجربی پس از مصرف عصاره سیاه‌دانه نسبت به گروه کنترل افزایش یافته بود.

نتیجه‌گیری

گزارش تحقیقات متعدد حاکی از آن است که روغن و ترکیبات موجود در دانه گیاه سیاه دانه دارای اثرات فارماکولوژیک متعددی هستند. این ترکیبات با افزایش طول پرزها باعث افزایش جذب مواد غذایی و با افزایش سلول‌های گابلت اثر حفاظتی دارند و با افزایش خون‌رسانی در مخاط روده می‌توانند آسیب‌های ایجاد شده در دستگاه گوارش را بهبود بخشند. همچنین با توجه به تغییرات بافتی ایجاد شده در این مطالعه، می‌توان توصیه نمود که سیاه‌دانه برای تخفیف دردهای گویکی حاصل از زخم‌های روده‌ای قابل استفاده است. از سوی دیگر سیاه‌دانه با اثرات آنتی‌اکسیدانی قادر خواهد بود که روند ترمیم زخم‌های روده‌ای را تسریع کند.

افزایش سلول‌های گابلت نشان‌دهنده‌ی اثر حفاظتی سیاه دانه است. روغن سیاه‌دانه به خاطر عمل محافظت سلولی نیز به عنوان داروی ضدزخم معده استفاده شده است (۲۶). در مطالعه‌ای که بر روی موش‌های صحرایی دارای انتروکولیت نکروز دهنده انجام شده است، استفاده از روغن سیاه دانه آسیب ایجاد شده و آپوپتوز را کاهش داده بود، سیاه‌دانه با اثرات آنتی‌اکسیدانی و کاهش پراکسیداسیون لیپیدی باعث بهبود موش‌های صحرایی شده بود (۲۷). در مطالعه‌ی دیگری مصرف روغن سیاه‌دانه در موش صحرایی با افزایش سطح گلوکوتایون و موسین و کاهش هیستامین مخاطی، دیواره‌ی معده را به میزان ۵۳ درصد از زخم ایجاد شده با اتانول محافظت می‌کند (۲۴). تیموکینون با دوزهای ۱۰۰ و ۵۰ میلی‌گرم بر کیلوگرم و سیاه‌دانه در موش‌های صحرایی ویستار باعث محافظت از زخم معده شده و از طریق اثر آنتی‌اکسیدانی، ایسکمی-رپر فیوژن القایی با زخم معده را کاهش می‌دهد (۲۸). اثر تیموکینون به‌عنوان ماده‌ی موثر سیاه‌دانه بر کولیت ایجاد شده با استیک اسید نیز در موش صحرایی نشان داد که تیموکینون با دوز ۱۰ میلی‌گرم بر کیلوگرم اثر پیشگیری‌کنندگی دارد که با کاهش آزادسازی فاکتور فعال‌کننده‌ی پلاکتی و هیستامین، جلوگیری از تخلیه گلوکوتایون و ممانعت از پراکسیداسیون چربی‌ها همراه است و بررسی‌های بافت‌شناسی بهبود زخم، فقدان التهاب سلولی و ادم در مخاط کولون به دنبال استفاده از تیموکینون را نشان داد (۲۹). یکی از ویژگی‌های بالقوه‌ی سیاه‌دانه توانایی یک یا چند ماده‌ی تشکیل‌دهنده‌ی آن در کاهش آسیب بافت به دلیل فعالیت‌های آنتی‌اکسیدانی است. مطالعات مختلفی خواص آنتی‌اکسیدانی سیاه‌دانه را پس از آسیب ایسکمی و خون‌رسانی مجدد و استفاده از عوامل اکسیدان در بافت‌های مختلف نشان داده‌اند (۳۳-۳۰)، همچنین سیاه‌دانه فعالیت آنزیم‌های آنتی‌اکسیدانی مانند GSH-PX و SOD را تقویت می‌کند و با خاصیت آنتی‌اکسیدانی باعث کاهش پراکسیداسیون لیپیدها در غشاهای بیولوژیکی می‌شود (۳۴). در بررسی حاضر با وجود اینکه وارد نمودن لوله گاوژ و ایجاد ضایعه ثانوی به هر سه گروه تعلق داشته و عملی یکسان بوده انتظار می‌رفت که التهاب و پرخونی در هر سه گروه و به صورت یکسان وجود داشته باشد؛ ولی ضایعه، صرفاً مختص گروه کنترل بود؛ همچنین عدم حضور رگه‌های شبکه مانند دژنراسانس و نکروز در لایه‌های عضلانی روده در گروه‌های اول و دوم نیز می‌تواند به ترتیب نشان‌دهنده‌ی اثرات ضدالتهابی و ترمیمی

1. Abbasnezhad AA. Physiological effects of *Nigella sativa* seed on different body systems: A review study. *The Horizon of Medical Sciences* 2015; 21(S): 71-81[Article in Persian].
2. Dattner AM. From medical herbalism to phytotherapy in dermatology: Back to the future. *Dermatologic Therapy* 2003; 16(2): 106-13.
3. Fong HS. Integration of herbal medicine into modern medical practices: Issues and prospects. *Integrative Cancer Therapies* 2002; 1(3): 287-93.
4. Huffman MA. Animal self-medication and ethno-medicine: Exploration and exploitation of the medicinal properties of plants. *Proceedings of the Nutrition Society* 2003; 62(2): 371-81.
5. Miller KL, Liebowitz RS & Newby LK. Complementary and alternative medicine in cardiovascular disease: A review of biologically based approaches. *American Heart Journal* 2004; 147(3): 401-11.
6. Lee DH, Ra CS, Song YH, Sung KI & Kim JD. Effects of dietary garlic extract on growth, feed utilization and whole body composition of juvenile sterlet sturgeon(*Acipenser ruthenus*). *Asian-Australasian Journal of Animal Sciences* 2012; 25(4): 577-83.
7. Tahmasebi-Kohyani A, Keyvanshokoo S, Nematollahi A, Mahmoudi N & Pasha-Zanoosi H. Effects of dietary nucleotide on growth indices and intestinal morphology of rainbow trout(*Oncorhynchus mykiss*). *Journal of Marine Sciences and Technology* 2010; 9(2): 45-54[Article in Persian].
8. Zedlitz S, Kaufmann R & Boehncke WH. Allergic contact dermatitis from black cumin(*Nigella sativa*) oil-containing ointment. *Contact Dermatitis* 2002; 46(3): 188.
9. Hajhashemi V, Ghannadi A & Jafarabadi H. Black cumin seed essential oil, as a potent analgesic and antiinflammatory drug. *Phytotherapy Research*(An International Journal Devoted to Pharmacological and Toxicological Evaluation of Natural Product Derivatives) 2004; 18(3): 195-9.
10. Zaoui A, Cherrah Y, Mahassini N, Alaoui K, Amarouch H & Hassar M. Acute and chronic toxicity of *Nigella sativa* fixed oil. *Phytomedicine* 2002; 9(1): 69-74.
11. Ali BH & Blunden G. Pharmacological and toxicological properties of *Nigella sativa*. *Phytotherapy Research*(An International Journal Devoted to Pharmacological and Toxicological Evaluation of Natural Product Derivatives) 2003; 17(4): 299-305.
12. Aboul-Ela EI. Cytogenetic studies on *Nigella sativa* seeds extract and thymoquinone on mouse cells infected with schistosomiasis using karyotyping. *Mutation Research/Genetic Toxicology and Environmental Mutagenesis* 2002; 516(1-2): 11-7.
13. Mahmoud MR, El-Abhar HS & Saleh S. The effect of *Nigella sativa* oil against the liver damage induced by *Schistosoma mansoni* infection in mice. *Journal of Ethnopharmacology* 2002; 79(1): 1-11.
14. Mushattat SJ & Alaridi JA. Effect addition of the extract *Nigella sativa* on the histological and physiological changes of the domestic chicken experimental infected with *eimeria maxima*. *Journal of Pharmaceutical Sciences and Research* 2018; 10(8): 1934-8.
15. El-Fatraty HM. Isolation and structure assignment of an antimicrobial principle from the volatile oil of *Nigella sativa* L. seeds. *Die Pharmazie* 1975; 30(2): 109-11.
16. Morsi NM. Antimicrobial effect of crude extracts of *Nigella sativa* on multiple antibiotics-resistant bacteria. *Acta Microbiologica Polonica* 2000; 49(1): 63-74.
17. Iddamaldeniya SS, Wickramasinghe N, Thabrew I, Ratnatunge N & Thammitiyagodage MG. Protection against diethylnitrosoamine-induced hepatocarcinogenesis by an indigenous medicine comprised of *Nigella sativa*, *Hemidesmus indicus* and *Smilax glabra*: A preliminary study. *Journal of Carcinogenesis* 2003; 2(1): 6.

18. Abbasnezhad AA, Niazmand S, Mahmoudabady M, Soukhtanloo M, Rezaee SA & Mousavi SM. Comparison the effect of hydroalcoholic extract of nigella sativa L. seed and metformin on blood biochemical parameters in streptozotocin-induced Diabetic rats. *The Horizon of Medical Sciences* 2015; 20(4): 243-8[Article in Persian].
19. Kamil ZH. Spectacular black seeds(Nigella sativa): Medical importance review. *Medical Journal of Babylon* 2013; 10(4): 1-10.
20. Al-Logmani A & Zari T. Long-term effects of Nigella sativa L. Oil on some physiological parameters in normal and streptozotocin-induced Diabetic rats. *Journal of Diabetes Mellitus* 2011; 1(3): 46-53.
21. Abuharfeil NM, Salim M & Von Kleist S. Augmentation of natural killer cell activity in vivo against tumour cells by some wild plants from Jordan. *Phytotherapy Research* 2001; 15(2): 109-13.
22. Hosseinzadeh H, Taiari S & Nassiri-Asl M. Effect of thymoquinone, a constituent of Nigella sativa L, on ischemia–reperfusion in rat skeletal muscle. *Naunyn-Schmiedeberg's Archives of Pharmacology* 2012; 385(5): 503-8.
23. Abdel-Fattah AFM, Matsumoto K & Watanabe H. Antinociceptive effects of Nigella sativa oil and its major component, thymoquinone, in mice. *European Journal of Pharmacology* 2000; 400(1): 89-97.
24. El-Dakhakhny M, Barakat M, El-Halim MA & Aly SM. Effects of Nigella sativa oil on gastric secretion and ethanol induced ulcer in rats. *Journal of Ethnopharmacology* 2000; 72(1-2): 299-304.
25. Akhtar AH, Ahmad KD, Gilani SN & Nazir A. Antiulcer effects of aqueous extracts of Nigella sativa and Pongamia pinnata in rats. *Fitoterapia* 1996; 67(3): 195-9.
26. Raj Kapoor B, Anandan R & Jayakar B. Anti-ulcer effect of Nigella sativa Linn. against gastric ulcers in rats. *Current Science* 2002; 82(2): 177-9.
27. Tayman C, Cekmez F, Kafa IM, Canpolat FE, Cetinkaya M, Uysal S, et al. Beneficial effects of Nigella sativa oil on intestinal damage in necrotizing enterocolitis. *Journal of Investigative Surgery* 2012; 25(5): 286-94.
28. El-Abhar HS, Abdallah DM & Saleh S. Gastroprotective activity of Nigella sativa oil and its constituent, thymoquinone, against gastric mucosal injury induced by ischaemia/reperfusion in rats. *Journal of ethnopharmacology* 2003; 84(2-3): 251-8.
29. Mahgoub AA. Thymoquinone protects against experimental colitis in rats. *Toxicology Letters* 2003; 143(2): 133-43.
30. Bayrak O, Bavbek N, Karatas OF, Bayrak R, Catal F, Cimentepe E, et al. Nigella sativa protects against ischaemia/reperfusion injury in rat kidneys. *Nephrology Dialysis Transplantation* 2008; 23(7): 2206-12.
31. Ebru U, Burak U, Yusuf S, Reyhan B, Arif K, Faruk TH, et al. Cardioprotective effects of Nigella sativa oil on cyclosporine A-induced cardiotoxicity in rats. *Basic & Clinical Pharmacology & Toxicology* 2008; 103(6): 574-80.
32. Yildiz F, Coban S, Terzi A, Ates M, Aksoy N, Cakir H, et al. Nigella sativa relieves the deleterious effects of ischemia reperfusion injury on liver. *World Journal of Gastroenterology* 2008; 14(33): 5204-9.
33. Ersahin M, Toklu HZ, Akakin D, Yuksel M, Yegen BC & Sener G. The effects of Nigella sativa against oxidative injury in a rat model of subarachnoid hemorrhage. *Acta Neurochirurgica* 2011; 153(2): 333-41.
34. Butt MS & Sultan MT. Nigella sativa: Reduces the risk of various maladies. *Critical Reviews in Food Science and Nutrition* 2010; 50(7): 654-65.
35. Tayman C, Cekmez F, Kafa IM, Canpolat FE, Cetinkaya M, Uysal S, et al. Beneficial effects of Nigella sativa oil on intestinal damage in necrotizing enterocolitis. *Journal of Investigative Surgery* 2012; 25(5): 286-94.
36. Aqel M & Shaheen R. Effects of the volatile oil of Nigella sativa seeds on the uterine smooth muscle of rat and guinea pig. *Journal of Ethnopharmacology* 1996; 52(1): 23-6.
37. Gilani AH, Aziz N, Khurram IM, Chaudhary KS & Iqbal A. Bronchodilator, spasmolytic and calcium antagonist activities of Nigella sativa seeds(Kalonji): A traditional herbal product with multiple medicinal uses. *Journal of Pakistan Medical Association* 2001; 51(3): 115-9.

Histopathological Effects of Oral Administration of Nigella Sativa Hydroalcoholic Extract on Rat Digestive Tract

Mohammad Babaei¹ (Ph.D.) - Ghasem Akbari² (Ph.D.) - Amir Ali Shahbazfar³ (Ph.D.)

1 Assistant Professor, Department of Clinical Sciences, Faculty of Veterinary Science, Bu-Ali Sina University, Hamedan, Iran

2 Associate Professor, Department of Basic Sciences, Faculty of Veterinary Medicine, University of Tabriz, Tabriz, Iran

3 Associate Professor, Department of Pathobiology, Faculty of Veterinary Medicine, University of Tabriz, Tabriz, Iran

Abstract

Received: Feb 2020

Accepted: Aug 2020

Background and Aim: Nigella sativa with anti-inflammatory and antimicrobial effects is one of the most widely used medicinal plants that can be used as an alternative or adjunctive therapy due to many side effects of chemical drugs. The aim of this study was to evaluate the regenerative and protective effects of Nigella sativa from pathological point of view in rat gastrointestinal tract.

Materials and Methods: This study was carried on 30 wistar male rats which were divided randomly in to 3 groups. First and second experimental groups received 400 and 800 mg/kgbw Nigella sativa extract respectively and control group received normal saline orally by gavage for 2 months. The duodenum, jejunum, ileum and proximal colon samples were collected and after fixation with formalin 10% and tissue processing, the 5 µm sections were prepared and stained by hematoxylin eosin staining. Finally, light microscopy was used to determine the histological characteristics and the length of the small and large intestinal villi in the area of the duodenum, jejunum, ileum, colon, villus width and percentage of goblet cells. Data were analyzed by SPSS software.

Results: The results showed that Nigella sativa significantly increased the length of the villi in duodenum, jejunum and ileum. The width of the villi and the percentage of goblet cells were also increased.

Conclusion: Based on the results, it can be concluded that the Nigella sativa causes enhancement of food absorption by increasing the length of villi and has protective effects.

Keywords: Nigella Sativa, Intestine, Villus, Rat

* Corresponding Author:
Babaei M
Email :
mohammad.babaei@basu.ac.ir